

АНАТОМИЯ И ФИЗИОЛОГИЯ ЧЕЛОВЕКА
С КУРСОМ БИОМЕХАНИКИ ЗУБОЧЕЛЮСТНОЙ СИСТЕМЫ
1 стом/проф11

РАЗДЕЛ 1. Анатомия и физиология как науки

1. Прижизненный метод изучения организма человека:

- а) антропометрия;
- б) бальзамирование;
- в) препарирование трупа;
- г) распилы частей тела (по Пирогову).

2. Посмертный метод изучения организма человека:

- а) компьютерная томография;
- б) антропометрия;
- в) препарирование трупа;
- г) эндоскопия.

3. Выдающийся русский анатом, хирург и педагог, автор атласа «Иллюстрированная топографическая анатомия распилов, проведенных в трех направлениях через замороженное человеческое тело»:

- а) Н.И. Пирогов;
- б) А. Везалий;
- в) Н.Л. Бидлоо;
- г) А.М. Шумлянский.

4. Великий русский ученый, академик, получивший Нобелевскую премию за работы в области физиологии пищеварительной системы:

- а) И.П. Павлов;
- б) Л.А. Орбели;
- в) Н.Е. Введенский;
- г) И.М. Сеченов.

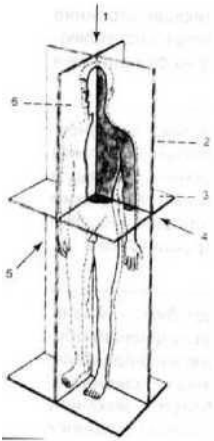
5. Наука, изучающая строение и форму человеческого тела и составляющих его органов в связи с их функциями и развитием - это:

- а) анатомия;
- б) физиология;
- в) патология;
- г) гистология.

6. Термин, обозначающий науку, которая изучает жизнедеятельность животных и человека с позиций механики и ее смежных областей:

- а) патология;
- б) физиология;
- в) биомеханика;
- г) анатомия.

7. Плоскость, обозначенная на рисунке под номером 2:



- а) горизонтальная;
- б) фронтальная;
- в) сагиттальная.

8. Плоскость, разделяющая тело человека на верхнюю и нижнюю части:

- а) горизонтальная;
- б) фронтальная;
- в) сагиттальная.

9. Термин «distalis» переводится как:

- а) ближе к середине;
- б) продольный;
- в) верхний;
- г) более удаленный.

10. Термин «lateralis» переводится как:

- а) боковой;
- б) ближе к середине;
- в) верхний;
- г) передний.

РАЗДЕЛ 2. Анатомия зубочелюстной системы

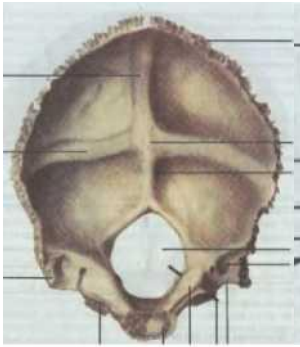
1. К парной кости мозгового отдела черепа относится:

- а) височная;
- б) затылочная;
- в) лобная;
- г) клиновидная.

2. К непарной кости мозгового отдела черепа относится:

- а) теменная;
- б) височная;
- в) лобная;
- г) нижняя челюсть.

3. Кость мозгового отдела черепа, представленная на рисунке:



- а) лобная;
б) затылочная;
в) височная;
г) теменная.
- 4. Количество отростков верхней челюсти равно:**
а) одному;
б) двум;
в) трём;
г) четырем.
- 5. На рисунке представлена кость:**
а) височная;
б) лобная;
в) верхняя челюсть;
г) теменная.
- 6. В строении верхней челюсти различают отростки:**
а) лобный;
б) альвеолярный;
в) небный;
г) скуловой;
д) носовой.
- 7. В строении верхней челюсти различают поверхности:**
а) передняя (лицевая);
б) подвисочная;
в) глазничная;
г) носовая;
д) лобная.
- 8. Какой отросток верхней челюсти принимает участие в образовании костного нёба:**
а) альвеолярный;
б) небный;
в) скуловой;
г) лобный.
- 9. Поверхность верхней челюсти, которая содержит слезную вырезку и ограничивает нижнюю глазничную щель:**

- а) передняя;
- б) подвисочная;
- в) носовая;
- г) глазничная.

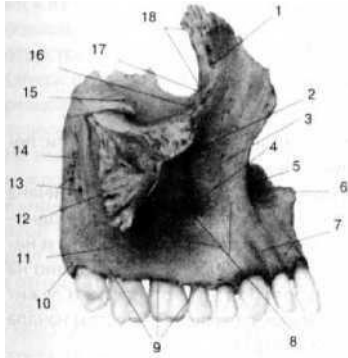
10. Отросток верхней челюсти, который является как бы продолжением тела верхней челюсти книзу и представляет собой дугообразно изогнутый костный валик с выпуклостью, обращенной кпереди:

- а) альвеолярный;
- б) скуловой;
- в) небный;
- г) лобный.

11. Пазуха верхней челюсти на латыни:

- а) sinus maxillaries;
- б) processus frontalis;
- в) foramen infraorbitale;
- г) facies anterior.

12. На рисунке представлена верхняя челюсть (вид с латеральной стороны). Под номером 7 обозначено:

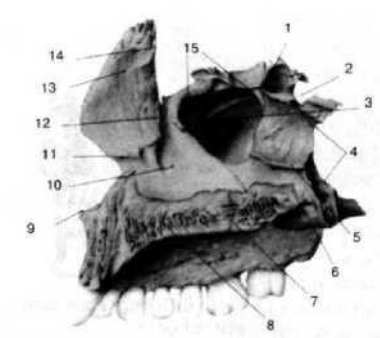


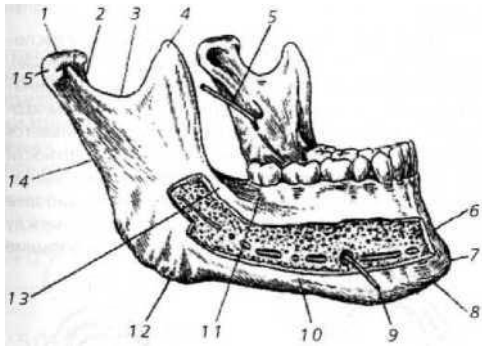
- а) альвеолярное возвышение;
- б) клыковая ямка;
- в) глазничная поверхность;
- г) скуловой отросток.

13. На передней поверхности верхней челюсти имеется отверстие, которое по латыни называется:

- а) foramen infraorbitale;
- б) foramina alveolaria;
- в) hiatus maxillaris;
- г) foramen mentale.

14. На рисунке представлена верхняя челюсть (вид с медиальной стороны). Под номером 13 обозначен _____ отросток.





15. Какими отростками заканчивается ветвь нижней челюсти:

- а) венечным и мышцелковым;
- б) венечным и скуловым;
- в) скуловым и мышцелковым;
- г) венечным и скуловым.

16. Венечный отросток нижней челюсти обозначен на рисунке под номером:

- а) 1;
- б) 2;
- в) 3;
- г) 4.

17. Нижнечелюстной канал заканчивается отверстием, которое называется:

- а) spina mentalis;
- б) protuberantia mentalis;
- в) foramen mentale;
- г) foramen infraorbitale.

18. В теле нижней челюсти проходит канал, который называется:

- а) canalis mentalis;
- б) canalis mandibulae;
- в) canalis hypodlossus;
- г) canalis orbitalis.

19. На середине наружной поверхности нижней челюсти находится:

- а) подбородочный выступ;
- б) отверстие нижней челюсти;
- в) шейка нижней челюсти;
- г) венечный отросток.

20. Дополните предложение. Правая и левая половины тела нижней челюсти сходятся под углом, индивидуально различным, образуя _____ дугу.

21. Установите соответствие между лицевыми костями черепа и анатомическими особенностями их строения:

- | | |
|--------------------|---|
| 1. Верхняя челюсть | а) парная кость; |
| 2. Нижняя челюсть | б) непарная кость; |
| | в) подвижная; |
| | г) неподвижная; |
| | д) в своём строении имеет тело, 4 отростка и 4 поверхности; |
| | е) в своём строении имеет тело и ветвь. |

22. Крыловидно-небная ямка:

- а) ограничена бугром верхней челюсти, крыловидным отростком клиновидной кости и вертикальной пластинкой небной кости;
- б) относится к внутреннему основанию черепа;
- в) составляет участок костного неба;
- г) ограничена только пластинками крыловидного отростка.

23. Костные утолщения верхней и нижней челюсти, по которым передаётся сила жевательного давления на свод черепа:

- а) контрфорсы;
- б) траектории;
- в) диастемы;
- г) экзостозы.

24. На верхней челюсти различают контрфорсы:

- а) лобно-носовой;
- б) альвеолярно-скуловой;
- в) крыловидно-небный;
- г) небный;
- д) все ответы верны.

25. Утолщенная часть зуба, выступающая из челюстной альвеолы:

- а) коронка;
- б) шейка;
- в) корень.

26. Общее количество молочных (временных) зубов:

- а) 20;
- б) 25;
- в) 30;
- г) 32.

27. Общее количество постоянных зубов:

- а) 20;
- б) 25;
- в) 30;
- г) 32.

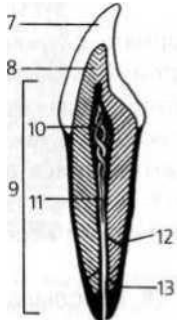
28. Ткань зуба, образующая его основу:

- а) эмаль;
- б) дентин;
- в) цемент.

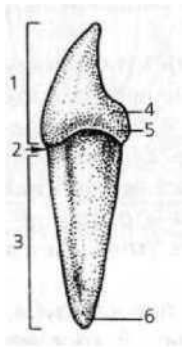
29. Самая твердая ткань организма человека:

- а) дентин;
- б) кость;
- в) эмаль;
- г) цемент.

30. Ткань зуба, обозначенная на рисунке под номером 8 _____.



31. На рисунке под номером 3 обозначено:



- а) коронка;
- б) шейка;
- в) корень;
- г) верхушка корня.

32. Остротки каких клеток проходят в дентинных трубочках зуба:

- а) одонтобластов;
- б) энамелобластов;
- в) остеобластов;
- г) хондробластов.

33. Поверхность зуба, обращенная к зубам противоположной челюсти. Имеется у моляров и премоляров:

- а) вестибулярная;
- б) поверхность смыкания;
- в) язычная;
- г) контактная.

34. Общее количество резцов на одной зубной дуге взрослого человека:

- а) 4;
- б) 3;
- в) 2;
- г) 1

8 7 6 5 4 3 2	1 2 3 4 5 6
1	7 8
3 7 6 5 4 3 2	1 2 3 4 5 6 7
1	8

35. Полная формула каких зубов представлена на рисунке:

- а) постоянных;
- б) временных (молочных);
- в) таким образом зубная формула не записывается.

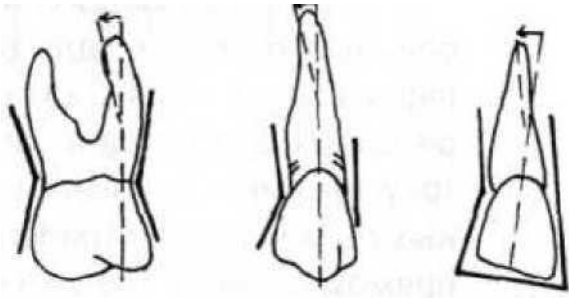
36. Каждый зуб в соответствии с полной клинической формулой может обозначаться отдельно. Этот знак «4» означает:

- а) обозначение верхнего правого зуба;
- б) обозначение верхнего левого зуба;
- в) обозначение нижнего правого зуба;
- г) обозначение нижнего левого зуба.

37. Анатомическая зубная формула ребенка представлена под номером:

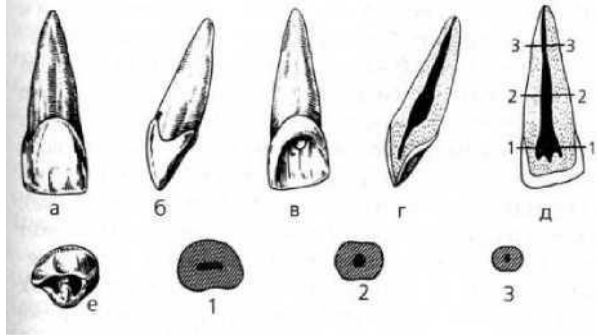
18 17 16 15 14 13 12 11 21 22 23 24 25 26 27 28	55 54 53 52 51 61 62 63 64 65	3 2 1 2	2 1 2 3	2 0 1 2	2 1 0 2
48 47 46 45 44 4 42 41 1 31 3 2 3 3 3 4 3 5 3 6 3 7 3 8	85 84 83 82 81 л 72 73 74 75	3 2 1 2	2 1 2 3	2 0 1 2	П-0-2
1.	2.	3.	4.		

38. Признак, по которому можно определить принадлежность зуба к правой или левой зубной дуге, представленный на рисунке:



- а) признак угла коронки;
- б) признак кривизны эмали коронки;
- в) признак корня.

39. На рисунке представлен:

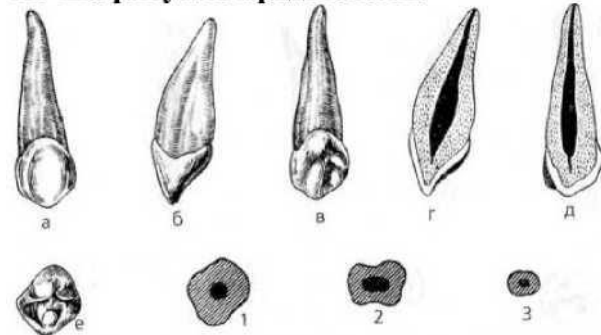


- а) медиальный верхний резец, правый;
- б) латеральный нижний резец, правый;
- в) латеральный нижний резец, левый;
- г) медиальный верхний резец, левый.

40. Относительно крупный зуб с простой одно-бугорковой коронкой и одним мощным длинным корнем - это:

- а) резец;
- б) клык;
- в) премоляр;
- г) моляр.

41. На рисунке представлен:



- а) резец;
- б) клык;
- в) премоляр;
- г) моляр.

42. Наиболее часто первый верхний премоляр имеет:

- а) один корень;
- б) два корня;
- в) три корня.

43. Наиболее часто второй верхний премоляр имеет:

- а) один корень;

- б) два корня;
в) три корня.
- 44. К особенностям язычной поверхности верхнего медиального резца относятся:**
- а) язычная поверхность плоская;
б) на язычной поверхности чаще имеются латеральный и медиальный гребни;
в) на язычной поверхности имеется срединный выступ.
- 45. К особенностям медиальной поверхности коронки медиального верхнего резца относятся:**
- а) вогнутая с вестибулярной стороны;
б) имеет клиновидную форму;
в) выпуклая с вестибулярной стороны, вогнутая с язычной;
г) имеет прямоугольную форму.
- 46. Особенности строения поверхности смыкания первого верхнего премоляра являются:**
- а) три бугорка;
б) дистальный и медиальный бугорок;
в) щечный и язычный бугорки.
- 47. К особенностям строения второго верхнего премоляра относятся:**
- а) наличие двух корней;
б) обычно имеется один корень;
в) вестибулярная поверхность имеет форму ромба;
г) щечный бугорок ниже язычного.
- 48. К особенностям строения второго нижнего премоляра относятся:**
- а) коронка ромбовидной формы;
б) форма коронки сходна с латеральным резцом;
в) коронка в горизонтальном сечении имеет ромбовидную форму;
г) имеется два корня и более.
- 49. Особенности строения первого верхнего моляра являются:**
- а) прямоугольная форма щечной поверхности;
б) наличие пояса у основания коронки;
в) пять бугорков на жевательной поверхности.
- 50. К особенностям строения полости коронки первого верхнего моляра относятся:**
- а) наиболее крупный выступ полости направлен к язычно-медиальному бугорку;
б) щечно-медиальный корень всегда имеет один канал;
в) самым широким является канал щечно-дистального корня;
г) самым широким является канал язычного корня.
- 51. Отличительными особенностями второго верхнего моляра являются:**
- а) коронка сжата в щечно-язычном направлении;
б) жевательная поверхность имеет четыре бугорка;
в) жевательная поверхность имеет пять бугорков;
г) щечные корни отклонены медиально.
- 52. Отличительными особенностями первого нижнего моляра являются:**
- а) наличие на вестибулярной поверхности двух борозд и трех возвышений;
б) наличие на вестибулярной поверхности одной борозды и двух возвышений;
в) коронки уплощены в щечно-язычном направлении.
- 53. На жевательной поверхности первого нижнего моляра выделяют борозду:**
- а) переднюю;
б) заднюю;
в) язычную.
- 54. Отличительными особенностями второго нижнего моляра являются:**
- а) наличие горизонтальной борозды на щечной поверхности;
б) верхушки корней отклонены медиально;
в) наличие двух каналов в медиальном корне.

55. Отличительными особенностями третьего верхнего моляра являются:

- а) постоянство формы зуба;
- б) различия величины;
- в) наиболее часто имеются четыре бугорка на жевательной поверхности;
- г) наиболее часто имеются три жевательных бугорка.

56. Собственно полость рта ограничена сверху:

- а) языком;
- б) дном полости рта;
- в) зубными рядами;
- г) твердым и частично мягким небом.

57. Собственно полость рта ограничена снизу:

- а) языком;
- б) зубными рядами;
- в) твердым и частично мягким небом;
- г) деснами.

58. Собственно полость рта ограничена спереди:

- а) языком;
- б) дном полости рта;
- в) зубными рядами и дёснами;
- г) твердым и частично мягким небом.

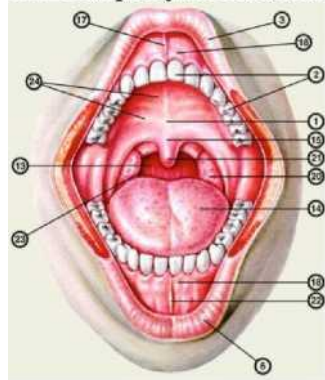
59. За счёт какого слоя слизистой оболочки полости рта обеспечивается её подвижность:

- а) эпителия;
- б) собственной пластинки слизистой оболочки;
- в) мышечной пластинки слизистой оболочки;
- г) подслизистой основы.

60. Эпителий, выстилающий слизистую оболочку полости рта:

- а) многослойный плоский ороговевающий;
- б) многослойный плоский неороговевающий;
- в) однослойный плоский;
- г) однослойный призматический.

61. На рисунке под номером 1 обозначено:



- а) твёрдое небо;
- б) уздечка верхней губы;
- в) десна;
- г) язык.

62. Миндалины, располагающиеся между небно-язычной и небно-глочной дужками:

- а) язычная;
- б) небная;
- в) глоточная;

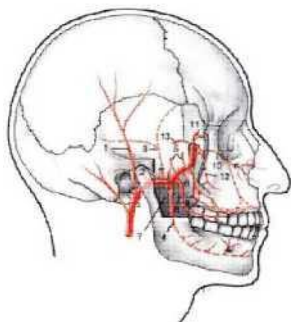
г) трубная.

63. Анатомическое образование, ограничивающее зев:

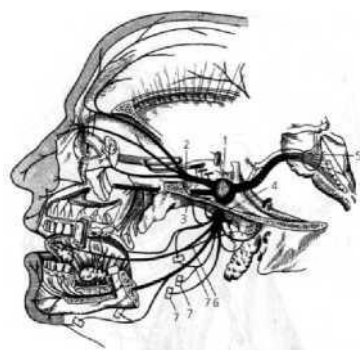
- а) мягкое нёбо;
- б) нёбно-язычные дужки;
- в) трубный валик;
- г) язык.

64. Место расположения язычной миндалины:

- а) корень языка;



- б) тело языка;



- в) нижняя поверхность языка;

г) глотка.

65. Вкусовые сосочки, расположенные на границе тела и корня языка:

- а) нитевидные;
- б) грибовидные;
- в) листовидные;
- г) желобоватые.

66. Дополните ответ. Ветви _____ артерии, представленные на рисунке кровоснабжают зубы верхней и нижней челюсти.

67. Схема какого нерва представлена на рисунке:

- а) тройничного;
- б) лицевого;
- в) блуждающего;
- г) глазодвигательного.

РАЗДЕЛ 3. Физиология и биомеханика зубочелюстной системы

1. Форма зубной дуги верхней челюсти:

- а) трапеция;
- б) полуэллипс;
- в) овал;
- г) парабола.

2. Форма зубной дуги нижней челюсти:

- а) трапеция;
- б) полуэллипс;

- в) овал;
г) парабола.
- 3. В состоянии относительного физиологического (функционального) покоя зубные ряды:**
- а) сомкнуты;
б) разобщены на 0,5 - 1,0 мм;
в) разобщены на 2,0 - 4,0 мм;
г) разобщены на 4,0 - 6,0 мм;
- 4. Линия, проведенная по гребню альвеолярного отростка челюсти:**
- а) зубная дуга;
б) альвеолярная дуга;
в) базальная дуга.
- 5. Линия, проведенная через верхушку корней зубов:**
- а) зубная дуга;
б) альвеолярная дуга;
в) базальная дуга.
- 6. Линия, проведенная через вестибулярные края жевательных поверхностей и режущих краёв коронок зубов:**
- а) зубная дуга;
б) альвеолярная дуга;
в) базальная дуга.
- 7. Поверхность, образованная жевательными поверхностями коренных и режущими краями передних зубов, называется:**
- а) окклюзионная поверхность;
б) вестибулярная поверхность;
в) язычная поверхность;
г) апикальная поверхность.
- 8. Окклюзией называется:**
- а) различные перемещения нижней челюсти по отношению к верхней челюсти;
б) движения нижней челюсти при перемещении вниз и вперед ее головок;
в) множественное смыкание зубных рядов или отдельных групп зубов верхней и нижней челюсти;
г) смыкание отдельных зубов или зубных рядов при наличии максимального количества контактных точек.
- 9. Сагиттальную окклюзионную кривую впервые описал:**
- а) Шпее (1890);
б) Бонвилль (1895);
в) Гизи (1912);
г) Астахов (1938).
- 10. Основной зубной признак центральной окклюзии:**
- а) резцовые линии совпадают между собой;
б) зубные ряды смыкаются по I классу Энгля;
в) резцовые линии совпадают с центральной линией лица;
г) максимальное количество фиссурно-бугорковых контактов зубов-антагонистов.
- 11. При срединном смыкании зубных рядов и физиологическом контакте зубов-антагонистов образуется:**
- а) центральная окклюзия;
б) передняя окклюзия;
в) боковые окклюзии.
- 12. Соотношение зубных рядов в положении центральной окклюзии определяется термином:**
- а) прикус;
б) центральная окклюзия;

- в) артикуляция;
- г) ретенция.

13. К физиологическому виду прикуса относится:

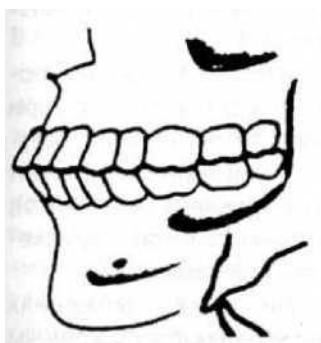
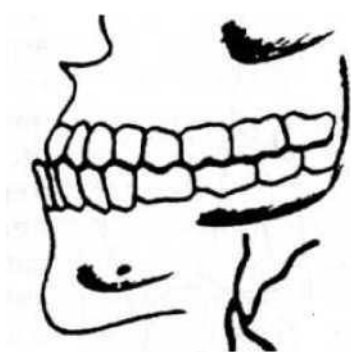
- а) прямой;
- б) дистальный;
- в) мезиальный;
- г) перекрестный.

14. Ортогнатия характеризуется:

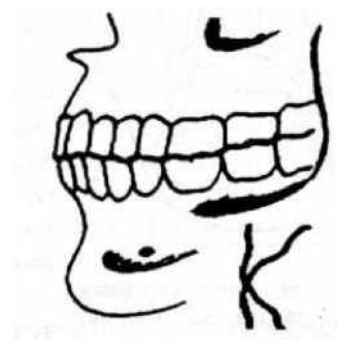
- а) наличием небольшого перекрытия резцами верхней челюсти зубов нижней, примерно на U_3 высоты их коронки;
- б) наличием наклона вперед верхних и нижних зубов с перекрытием нижних верхними;
- в) соприкосновением режущих краев верхних и нижних резцов;
- г) наличием перекрытия резцами нижней челюсти зубов верхней.

15. Установите соответствие вида физиологического прикуса рисунку:

- 1. прямой прикус;
- 2. бипрогнатический прикус;



- 3. прогенический прикус.



а)

б)

в)

16. К патологическому виду прикусу относится:

- а) перекрестный прикус;
- б) прямой прикус;
- в) ортогнатический прикус;

г) прогенический прикус.

17. Физиологическая подвижность зубов в среднем равна:

- а) 0,01-0,03 мм;
- б) 0,05-0,1 мм;
- в) 0,1-0,5 мм;
- г) 1 мм.

18. Височно-нижнечелюстной сустав образован:

- а) каменистой частью височной кости и нижней челюстью;
- б) головкой нижней челюсти и нижнечелюстной ямкой;
- в) венечным отростком нижней челюсти и височной костью;
- г) венечным отростком.

19. Элементы, составляющие височно-нижнечелюстной сустав:

- а) головка нижней челюсти, суставная ямка и суставной бугорок височной кости, суставная сумка и внутрисуставной диск;
- б) головка нижней челюсти, суставная ямка и суставной бугорок височной кости, капсула сустава, связка сустава;
- в) головка нижней челюсти, суставная ямка и суставной бугорок височной кости, суставная сумка, связки сустава и внутрисуставной диск.

20. В височно-нижнечелюстном суставе возможны следующие виды движений:

- а) опускание и поднятие нижней челюсти, движение вперед и назад;

- б) опускание и поднятие нижней челюсти, боковые движения, движение нижней челюсти вперед и назад;
- в) опускание нижней челюсти, поднятие нижней челюсти, движение вперед и назад;
- г) боковые движения нижней челюсти, движение ее вперед и назад.

21. Артикуляция - это:

- а) характер смыкания зубов в центральной окклюзии;
- б) цепь сменяющих друг друга окклюзии;
- в) всевозможные движения нижней челюсти по отношению к верхней;
- г) характер смыкания зубов в передней окклюзии.

22. С возрастом высота анатомической коронки зуба:

- а) увеличивается;
- б) уменьшается;
- в) не изменяется.

23. Угол нижней челюсти с возрастом:

- а) не изменяется;
- б) увеличивается;
- в) уменьшается.

24. Наличие небного турса препятствует протезированию съемными пластиночными протезами:

- а) нет;
- б) да;
- в) зависит от его выраженности и величины.

25. Непременным условием нормального течения обменных процессов в альвеолярном отростке является:

- а) правильное питание;
- б) жевательная функция зубов;
- в) общее благополучное состояние здоровья;
- г) все перечисленное выше.

РАЗДЕЛ 4. Отдельные вопросы цитологии и гистологии

1. Элементарная структурно-функциональная и генетическая единица всего живого на Земле:

- а) атом;
- б) молекула;
- в) клетка;
- д) ген.

2. Учёный, открывший клетку в 1665 году:

- а) Я. Пуркинье;
- б) Р. Гук;
- в) А. Левенгук;
- г) Т. Шванн.

3. В понятие «клетка» входит:

- а) плазмолемма;
- б) цитоплазма;
- в) ядро;
- г) включение.

4. К нуклеиновым кислотам относятся:

- а) ДНК и РНК;
- б) белки и липиды;
- в) минеральные соли;
- г) углеводы.

5. Универсальным растворителем в организме является:

- а) белок;
- б) вода;
- в) липиды;
- г) соли.

6. Установите соответствие между органеллой и выполняемой ею функцией:

- 1. ЭПСгр.
- 2. Митохондрия
- 3. Лизосома

- а) синтез энергии;
- б) синтез белка;
- в) внутриклеточное пищеварение

7. К мембранной органелле относится:

- а) рибосома;
- б) комплекс Гольджи;
- в) микротрубочка;
- г) центриоль.

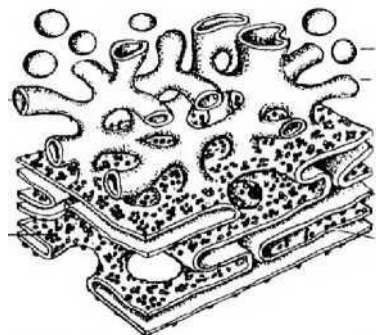
8. К немембранной органелле относится:

- а) рибосома;
- б) комплекс Гольджи;
- в) эндоплазматическая сеть;
- г) митохондрия.

9. К синтетическому аппарату клетки относятся органеллы:

- а) рибосома;
- б) эндоплазматическая сеть;
- в) комплекс Гольджи;
- г) лизосома.

10. На рисунке представлена органелла:

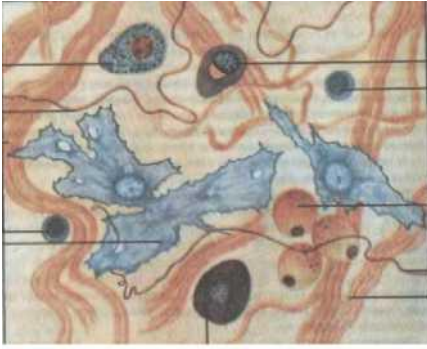


- а) эндоплазматическая сеть;
- б) митохондрия;
- в) лизосома;
- г) центриоль.

11. Ткань организма человека, выстилающая внутренние органы и образующая кожный покров:

- а) эпителиальная;
- б) соединительная;
- в) мышечная;
- г) нервная.

12. Вид ткани, представленный на рисунке:



а) эпителиальная;

б) соединительная;

в) мышечная;

г) нервная.

13. Установите соответствие между видом ткани и выполняемой ею функцией:

1. Эпителиальная ткань

а) защитная (барьерная) функция;

2. Соединительная ткань

б) трофическая, опорная функция;

3. Мышечная ткань

в) сократительная функция;

4. Нервная ткань

г) восприятие, проведение, передача и генерация
электрического импульса.

14. Разновидностью какого вида ткани является кровь и лимфа:

а) эпителиальной;

б) соединительной;

в) мышечной;

г) нервной.

15. Стволовые клетки крови, дающие начало форменным элементам в постнатальном периоде человека, располагаются:

а) в селезёнке;

б) в красном костном мозге;

в) в лимфатическом узле;

г) в пейеровых бляшках.

16. Эритроцит выполняет функцию:

а) дыхательную;

б) питательную;

в) участие в свертывании крови;

г) фагоцитоз.

17. Установите соответствие между форменным элементом и выполняемой им функцией:

1. Эритроцит

а) участие в свертывании крови;

2.

Тромбоцит б) перенос O_2 и CO_2 ;

3. Лейкоцит

в) участие в защитных реакциях.

18. Люди, с какой группой крови являются универсальными донорами:

а) I;

б) II;

в) III;

г) IV.

19. К зернистым лейкоцитам относятся:

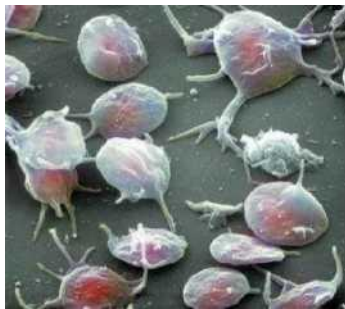а) базофилы;

б) лимфоциты;

в) эозинофилы;

г) нейтрофилы.

20. Форменный элемент, представленный на рисунке (ответ дайте, используя клавиатуру):



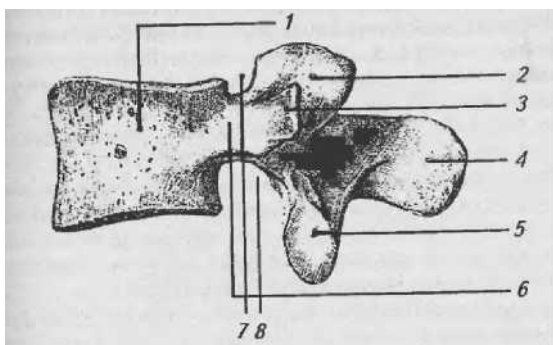
РАЗДЕЛ 5. Общие вопросы об анатомии и физиологии человека

1. Орган - часть тела, характеризующаяся:

- а) одним видом составляющих его тканей;
- б) определенным положением в организме;
- в) четко определенным развитием, формой, строением и функцией.

2. Количество позвонков в шейном отделе позвоночного столба:

- а) 7;
- б) 5;
- в) 5;
- г) 1-2.



3. У позвонков имеется отросток:

- а) клювовидный;
- б) остистый;
- в) венечный;
- г) сосцевидный отросток.

4. Анатомические образования, характерные для шейных позвонков:

- а) наличие отверстий в поперечных отростках;
- б) наличие сосцевидного отростка;
- в) наличие клювовидного отростка.

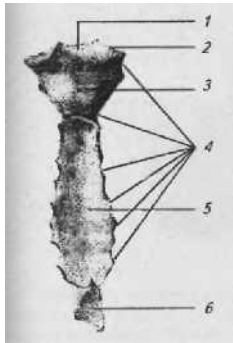
5. На рисунке изображен поясничный позвонок. Под цифрой 1 обозначено:

- а) тело;
- б) остистый отросток;
- в) поперечный отросток;
- г) верхняя позвоночная вырезка.

6. Первое ребро имеет поверхности:

- а) верхняя и нижняя;
- б) наружная и верхняя;
- в) внутренняя и нижняя;
- г) наружная и внутренняя.

7. На рисунке представлена _____



8. Пояс верхних конечностей образуют:

- а) грудина и ключица;
- б) ключица и лопатка;
- в) плечевая кость и лопатка;
- г) грудина и лопатка.

9. Отделы позвоночного столба, имеющие лордозы:

- а) шейный и поясничный;
- б) шейный и грудной;
- в) грудной и крестцовый;
- г) шейный и крестцовый.

10. Установите соответствие между костями и их принадлежностью к поясу верхних и нижних конечностей:

- 1. Пояс верхних конечностей
- 2.

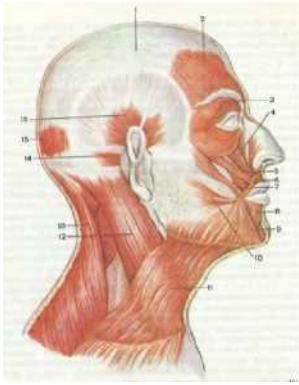
- а) ключица;
- б) подвздошная кость;
- в) лопатка;
- г) седалищная кость;
- д) лобковая кость.

11. Жевательная мышца головы:

- а) височная мышца;
- б) затылочно-лобная мышца;
- в) круговая мышца глаза;
- г) мышца, сморщивающая бровь.

12. К мышцам лица относится:

- а) круговая мышца глаза;
- б) жевательная мышца;
- в) височная мышца;
- г) крыловидная мышца.



- а) 1;
- б) 2;
- в) 3;

13. На рисунке круговая мышца глаза обозначена цифрой:

г) 4.

14. К мышце плечевого пояса относится:

- а) дельтовидная мышца;
- б) двуглавая мышца плеча;
- в) локтевая мышца;
- г) плечелучевая мышца.

15. Мышца шеи, образующая длинный толстый тяж, косо пересекающий шею от грудино-ключичного сочленения к сосцевидному отростку:

- а) грудино-ключично-сосцевидная мышца;
- б) трапецевидная мышца;
- в) челюстно-подъязычная мышца;
- г) подбородочно-подъязычная мышца.

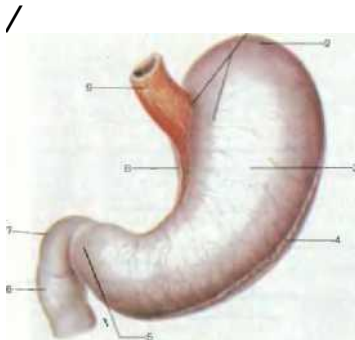
16. К топографическим частям пищевода относятся:

- а) головная, шейная;
- б) грудная;
- в) шейная, брюшная;
- г) шейная, грудная, брюшная.

17. Входной отдел желудка называется:

- а) кардиальная часть;
- б) дно;
- в) тело;
- г) привратниковая часть.

18. Какая анатомическая часть желудка на рисунке обозначена цифрой 8:



- а) большая кривизна;
- б) малая кривизна;
- в) кардиальная часть;
- г) привратник.

19. Реакция желудочного сока:

- а) кислая;
- б) щелочная;
- в) нейтральная.

20. Фермент, вырабатываемый в желудке:

- а) пепсин;
- б) амилаза;
- в) трипсин;
- г) липаза.

21. Рельеф слизистой оболочки желудка представлен:

- а) складками, ямочками, полями;
- б) ворсинками и криптами;
- в) криптами.

22. Начальный отдел тонкого кишечника:

- а) двенадцатиперстная;
- б) тощая;
- в) подвздошная;
- г) ободочная.

23. Установите в правильной последовательности отделы тонкого кишечника:

- а) двенадцатиперстная;
- б) тощая;
- в) подвздошная.

24. Начальный отдел толстого кишечника:

- а) прямая;
- б) ободочная;
- в) слепая кишка с червеобразным отростком;
- г) двенадцатиперстная.

25. Установите в правильной последовательности отделы толстого кишечника:

- а) слепая кишка с червеобразным отростком;
- б) ободочная;
- в) прямая.

26. Печень располагается в:

- а) в правом подреберье;
- б) в левом подреберье;
- в) в эпигастральной области;
- г) в левой подвздошной области.

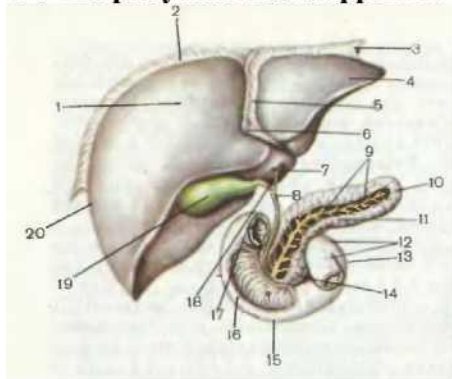
27. Структурно-функциональной единицей печени является:

- а) фолликул;
- б) долька;
- в) ацинус;
- г) нефрон.

28. Гликоген в печени образуется из:

- а) аминокислот;
- б) моносахаридов (глюкозы);
- в) жирных кислот и глицерина;
- г) нуклеотидов.

29. На рисунке под цифрой 10 представлено:



- а) печень;
- б) желчный пузырь;
- в) поджелудочная железа;
- г) желудок.

30. Дополните ответ. Поджелудочная железа - это железа _____ секреции.

31. Эндокринная часть поджелудочной железы представлена:

- а) островками Лангерганса;
- б) ацинусом;

в) долькой;

г) фолликулом.

32. Островки Лангерганса в поджелудочной железе вырабатывают:

а) пищеварительные ферменты;

б) гормоны;

в) функция их не известна.

33. Пристеночное пищеварение - это:

а) пищеварение, которое осуществляется при участии ферментов, фиксированных в гликокаликсе эпителия пищеварительного тракта;

б) пищеварение, которое осуществляется за счёт взаимодействия питательных веществ с ферментами в просвете желудочно-кишечного тракта;

в) пищеварение, которое осуществляется в эпителиальных клетках желудочно-кишечного тракта под действием ферментов лизосом.

34. Липаза - фермент, расщепляющий:

а) белки;

б) жиры;

в) углеводы;

г) минеральные вещества.

35. Связка, разделяющая печень на правую и левую доли:

а) серповидная;

б) венечная связка;

в) круглая;

г) продольная.

36. Желчевыносящий проток открывается в:

а) толстую кишку;

б) нисходящую часть 12-персной кишки;

в) восходящую ободочную кишку;

г) слепую кишку.

37. Последовательность (в дистальном направлении) частей прямой кишки:

а) наддампулярная часть;

б) анальное отверстие;

в) анус.

38. Функция прямой кишки:

а) химическая обработка пищи;

б) механическая обработка пищи;

в) эвакуация непереваренных остатков пищи.

39. Соотношение белков, жиров и углеводов в суточном рационе должно составлять:

а) 1:1:4;

б) 2:4:8;

в) 1:2:3;

г) 4:6:8.

40. Изучением сокоотделительного рефлекса занимался:

а) И.П. Павлов;

б) И.И. Мечников;

в) Н.И. Пирогов;

г) Н.В. Склифосовский.

41. Установите последовательность фаз секреции желудочного сока, предложенная И.П. Павловым:

а) желудочная фаза;

б) мозговая

фаза; г) кишечная

фаза.

42. Продуктами расщепления жиров являются:

- а) аминокислоты;
- б) моносахариды;
- в) жирные кислоты и глицерин;
- г) нуклеотиды.

43. Продуктами расщепления белков являются:

- а) аминокислоты;
- б) моносахариды;
- в) жирные кислоты и глицерин;
- г) нуклеотиды.

44. Продуктами расщепления углеводов являются:

- а) аминокислоты;
- б) моносахариды;
- в) жирные кислоты и глицерин;
- г) нуклеотиды.

45. С нижним носовым ходом сообщается:

- а) средние ячейки решетчатой кости;
- б) носослезный канал;
- в) верхнечелюстная пазуха;
- г) задние ячейки решетчатой кости.

46. С какой анатомической структурой соприкасается гортань сзади?

- а) с подъязычной мышцей;
- б) с грудным лимфатическим протоком;
- в) с глоткой;
- г) с предпозвоночной пластинкой шейной фасции.

47. Слизистая оболочка, какого органа воздухоносных путей не имеет мерцательного эпителия?

- а) трахеи;
- б) главных бронхов;
- в) надгортанника.

48. Структурно-функциональная единица лёгких - это:

- а) ацинус;
- б) фолликул;
- в) долька;
- г) островок.

49. Бифуркация трахеи располагается на уровне:

- а) IV - V грудных позвонков;
- б) II - III грудных позвонков;
- в) I - II грудных позвонков;
- г) III - IV грудных позвонков.

50. В состав ацинуса входят:

- а) респираторная бронхиола I, II, III порядка, альвеолярные ходы, альвеолярные мешочки;
- б) терминальная бронхиола, альвеолярные ходы, альвеолярные мешочки;
- в) терминальная бронхиола, респираторная бронхиола I порядка, альвеолярные мешочки;
- г) терминальная бронхиола, респираторная бронхиола I порядка, альвеолярные ходы, альвеолярные мешочки.

51. В правом лёгком различают доли:

- а) верхнюю, среднюю, нижнюю;
- б) верхнюю, нижнюю;
- в) среднюю, нижнюю;

г) верхнюю, среднюю.

52. Жизненная ёмкость лёгких - это:

- а) количество воздуха, которое человек может максимально выдохнуть после самого глубокого вдоха;
- б) количество воздуха, оставшееся в лёгких после максимального выдоха;
- в) максимальное количество воздуха, которое может находиться в лёгких.

53. Дыхательный центр располагается:

- а) в продолговатом мозге;
- б) в среднем мозге;
- в) в промежуточном мозге;
- г) в конечном мозге.

54. Сосудодвигательный центр располагается:

- а) в продолговатом мозге;
- б) в среднем мозге;
- в) в промежуточном мозге;
- г) в конечном мозге.

55. Апноэ - это:

- а) временная рефлекторная остановка дыхания;
- б) учащенное дыхание;
- в) редкое дыхание.

56. Частота дыхательных движений в норме в покое у взрослого человека составляет:

- а) 10-12 в минуту;
- б) 14-18 в минуту;
- в) 20-22 в минуту;
- г) 25-30 в минуту.

57. Верхняя граница спинного мозга соответствует:

- а) верхнему краю первого шейного позвонка;
- б) нижнему краю первого шейного позвонка;
- в) нижнему краю большого затылочного отверстия.

58. Количество шейных сегментов спинного мозга равно:

- а) 5;
- б) 8;
- г) 12;
- д) 13.

59. Количество грудных сегментов спинного мозга равно:

- а) 5;
- б) 7;
- в) 8;
- г) 12;
- д) 13.

60. Количество поясничных сегментов спинного мозга равно:

- а) 5;
- б) 7;
- в) 8;
- г) 12;
- д) 13.

61. Центральный канал спинного мозга заполнен:

- а) цереброспинальной жидкостью;
- б) тканевой жидкостью;
- в) кровью;
- г) лимфой.

62. Спинномозговой нерв образован:

- а) передним и задним корешком спинного мозга;
- б) передним и боковым канатиком спинного мозга;
- в) боковым и задним канатиком спинного мозга;
- г) передним и задним канатиком спинного мозга.

63. Тела двигательных соматических нейронов располагаются:

- а) в передних рогах серого вещества спинного мозга;
- б) в боковых рогах серого вещества спинного мозга;
- в) в задних рогах серого вещества спинного мозга;
- г) в спинномозговом ганглии.

64. В боковых рогах серого вещества спинного мозга располагается:

- а) вегетативное латеральное промежуточное ядро;
- б) грудное ядро;
- в) центральное ядро;
- г) собственное ядро.

65. Двигательный корковый центр располагается:

- а) в верхней лобной извилине;
- б) в предцентральной извилине;
- в) в постцентральной извилине;
- г) в средней височной извилине.

66. Корковым центром зрительного анализатора является:

- а) затылочная доля;
- б) верхняя теменная извилина;
- в) нижняя лобная извилина;
- г) нижняя теменная извилина.

67. Одной из главных ветвей тройничного нерва является:

- а) глазной нерв;
- б) обонятельный нерв;
- в) зрительный нерв;
- г) глазодвигательный нерв.

68. VII пара черепномозговых нервов - это:

- а) отводящий нерв;
- б) лицевой нерв;
- в) языкоглоточный;
- г) тройничный.

69. V пара черепномозговых нервов - это:

- а) обонятельный;
- б) глазодвигательный нерв;
- в) тройничный;
- г) блоковый.

70. X пара черепномозговых нервов - это:

- а) тройничный нерв;
- б) лицевой нерв;
- в) блуждающий нерв;
- г) подъязычный.

71. Анатомическая структура, секретирующая спинномозговую жидкость:

- а) сосудистое сплетение боковых желудочков;
- б) сосудистое сплетение третьего желудочка;
- в) сосудистое сплетение четвертого желудочка;
- г) все ответы верны.

72. В состав заднего мозга входят:

- а) мост и мозжечок;
- б) гипоталамус и гипофиз;
- в) таламус и метаталамус.

73. Анатомические структуры, которые соединяет слуховая труба:

- а) барабанная полость и носоглотка;
- б) барабанная полость и ротоглотка;
- в) перепончатый лабиринт и носоглотка;
- г) перепончатый лабиринт и ротоглотка.

74. Сосочки языка, которые НЕ содержат вкусовых почек:

- а) нитевидные;
- б) листовидные;
- в) грибовидные;
- г) желобоватые.

75. Оболочка, входящая в состав глазного яблока:

- а) слизистая оболочка;
- б) фиброзная оболочка;
- в) серозная оболочка;
- г) адвентициальная оболочка.

76. Радужка относится к оболочка глаза:

- а) фиброзной;
- б) сосудистой;
- в) сетчатке.

77. Анатомические образования, ограничивающие переднюю камеру глазного яблока:

- а) роговица и радужка;
- б) радужка и ресничный пояс;
- в) роговица и ресничный пояс;
- г) ресничный пояс и стекловидное тело.

78. Барабанная полость среднего уха располагается в кости:

- а) в височной;
- б) в клиновидной;
- в) в решетчатой;
- г) в затылочной.

79. К слуховым косточкам относятся:

- а) молоточек;
- б) наковальня;
- в) стремя;
- г) сошник.

80. К центральному звену эндокринной системы относится железа:

- а) гипоталамус;
- б) гипофиз;
- в) щитовидная железа;
- г) эпифиз.

81. К периферическому звену эндокринной системы относится железа:

- а) эпифиз;
- б) щитовидная железа;
- в) паращитовидные железы;
- г) надпочечники.

82. К железам смешанной секреции относятся:

- а) гонады (семенники, яичники);
- б) паращитовидные железы;

- в) плацента;
- г) поджелудочная железа.

83. Установите соответствие между железой и её принадлежности к центральному или периферическому звену эндокринной системы:

- | | |
|------------------------|---------------------------|
| 1.Центральное звено | а) гипофиз; |
| 2.Периферическое звено | б) эпифиз; |
| | в) щитовидная железа; |
| | г) гипоталамус; |
| | д) надпочечники; |
| | е) паращитовидные железы. |

84. Гормоны, вырабатываемые в передней доли гипофиза:

- а) соматотропный гормон;
- б) тиреотропный гормон;
- в) тироксин;
- г) адренокортикотропный гормон.

85. Гормоны, вырабатываемые в задней доле гипофиза:

- а) антидиуретический гормон (вазопрессин) и окситоцин;
- б) гонадотропные гормоны (фолликулостимулирующий и лютеинизирующий);
- в) катехоламины (адреналин, норадреналин);
- г) клетки задней доли гипофиза гормоны не вырабатывают.

86. Гормоны, вырабатываемые в эпифизе:

- а) серотонин и мелатонин;
- б) адреналин и норадреналин;
- в) фолликулостимулирующий и лютеинизирующий;
- г) паратирин и кальцитонин.

87. Органом-мишенью для тиреотропного гормона является?

- а) щитовидная железа;
- б) поджелудочная железа;
- в) паращитовидные железы;
- г) эпифиз.

88. Йодсодержащие гормоны щитовидной железы:

- а) влияют на физическое и психическое развитие;
- б) увеличивают обратное всасывание воды в дистальных канальцах нефрона;
- в) снижают уровень глюкозы в крови;
- г) стимулируют лактацию.

89. Клетки паращитовидных желез вырабатывают:

- а) кальцитонин;
- б) паратирин;
- в) инсулин;
- г) адренокортикотропный гормон.

90. Зона коры надпочечника, клетки которой вырабатывают гормоны, получившие название глюкокортикоидов:

- а) клубочковая;
- б) пучковая;
- в) сетчатая.

91. Вещества, вырабатываемые в мозговом веществе надпочечников:

- а) катехоламины (адреналин и норадреналин);
- б) гонадотропные гормоны (фолликулостимулирующий и лютеинизирующий);
- в) глюкагон и инсулин.

92. Инсулин обладает действием:

- а) гипогликемическим;

- б) гипергликемическим;
- в) гипокальциемическим;
- г) гиперкальциемическим.

93. Глюкагон обладает действием:

- а) гипогликемическим;
- б) гипергликемическим;
- в) гипокальциемическим;
- г) гиперкальциемическим.

94. А-клетки островков Лангерганса поджелудочной железы вырабатывают:

- а) инсулин;
- б) глюкагон;
- в) соматостатин;
- г) вазоактивный интестинальный пептид.

95. В-клетки островков Лангерганса поджелудочной железы вырабатывают:

- а) инсулин;
- б) глюкагон;
- в) соматостатин;
- г) вазоактивный интестинальный пептид.

96. Установите соответствие между железой и вырабатываемым ею гормоном:

- | | |
|-------------------------|--------------------------|
| 1. Гипофиз | а) тироксин; |
| 2. Щитовидная железа | б) соматотропный гормон; |
| 3. Надпочечник | в) глюкокортикоиды |
| 4. Поджелудочная железа | г) инсулин |

97. Установите соответствие между гормоном и действием, которое гормон оказывает на организм человека:

- | | |
|------------|---|
| 1. Инсулин | а) является нейромедиатором в химическом синапсе; |
| 2. | Паратирин б) снижает уровень глюкозы в крови; |
| 3. | Пролактин в) влияет на выработку молока молочной железой; |
| 4. | Адреналин г) повышает уровень кальция в крови. |

98. Укажите, где и чем начинается малый круг кровообращения:

- а) лёгочным стволом в правом предсердии;
- б) лёгочным стволом в правом желудочке;
- в) аортой в левом предсердии;
- г) аортой в левом желудочке.

99. Укажите, где и чем начинается большой круг кровообращения:

- а) лёгочным стволом в правом предсердии;
- б) лёгочным стволом в правом желудочке;
- в) аортой в левом предсердии;
- г) аортой в левом желудочке.

100. В правое предсердие открываются:

- а) лёгочные вены;
- б) верхняя полая вена;
- в) верхняя, нижняя полые вены и венечный синус.

101. В левое предсердие открываются:

- а) лёгочные вены;
- б) верхняя и нижняя полые вены;
- в) аорта;
- г) лёгочный ствол.

102. Внутренняя оболочка сердца - это:

- а) эндокард;
- б) миокард;

- в) эпикард;
- г) перикард.

103. Между правым предсердием и правым желудочком располагается клапан:

- а) двустворчатый (митральный);
- б) клапан аорты;
- в) трёхстворчатый (трикуспидальный);
- г) клапан лёгочного ствола.

104. Верхушка сердца проецируется:

- а) в 5-ом межреберье слева;
- б) в 5-ом межреберье слева на 1-1,5 см кнутри от среднеключичной линии;
- в) в 5-ом межреберье слева на 1-1,5 см кнаружи от среднеключичной линии;
- г) в 6-ом межреберье слева.

105. Продолжительность систолы предсердий:

- а) 0,1 с;
- б) 0,2 с;
- в) 0,3 с;
- г) 0,4 с.

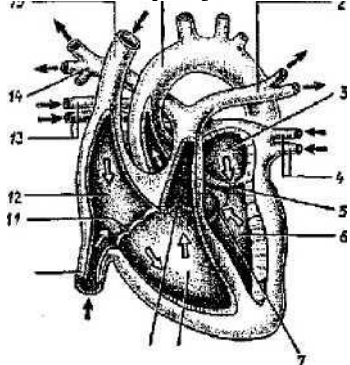
106. Продолжительность систолы желудочков:

- а) 0,1 с;
- б) 0,2 с;
- в) 0,3 с;
- г) 0,4 с.

107. Продолжительность общей диастолы:

- а) 0,1 с;
- б) 0,2 с;
- в) 0,4 - 0,6 с;
- г) 0,8 с.

108. На рисунке под цифрой 1 обозначено



109. Сосуды, отходящие от дуги аорты:

- а) плечеголовной ствол, левая общая сонная и левая подключичная артерия;
- б) левая общая сонная и левая подключичная артерия;
- в) правая общая сонная артерия, позвоночная и верхняя щитовидная артерия.

110. Верхняя полая вена образуется при слиянии:

- а) правой и левой плечеголовных вен;
- б) плечеголовной и непарной вен;
- в) плечеголовной и внутренней яремной вен;
- г) подключичной и непарной вен.

111. Нижняя полая вена образуется при слиянии:

- а) правой и левой общих подвздошных вен;
- б) наружной и внутренней подвздошных вен;

- в) наружной подвздошной и поясничной вен;
- г) поясничной и надпочечниковой вен.

112. Воротная вена несёт кровь к:

- а) сердцу;
- б) печени;
- в) почкам;
- г) толстому кишечнику.

113. Кровь от непарных органов брюшной полости собирает:

- а) воротная вена;
- б) селезёночная вена;
- в) почечная вена;
- г) желудочная вена.

114. К сосудам микроциркуляторного русла относятся:

- а) артерия;
- б) артериола;
- в) капилляр;
- г) веноула.

115. Структурно-функциональной единицей почки является:

- а) фолликул;
- б) нефрон;
- в) ацинус;
- г) порталная долька

116. К мочеобразующим органам выделительной системы относится:

- а) почка;
- б) мочеточник;
- в) мочевого пузыря;
- г) мочеиспускательный канал.

117. Нефрон состоит из:

- а) почечное тельце и система канальцев;
- б) почечное тельце;
- в) система канальцев.

118. Ультрафильтрация крови с образованием первичной мочи осуществляется:

- а) в почечном тельце;
- б) в системе канальцев;
- в) в мочевом пузыре;
- г) в собирательных трубочках.

119. Реабсорбция (обратное всасывание) с образованием вторичной мочи главным образом осуществляется:

- а) в почечном тельце;
- б) в системе канальцев;
- в) в мочевом пузыре;
- г) в собирательных трубочках.

120. Установите последовательность канальцев нефрона почки:

- а) петля Генле;
- б) дистальный прямой;
- в) проксимальный извитой;
- г) проксимальный прямой;
- д) дистальный извитой.

121. В первичной моче отсутствуют:

- а) белки и форменные элементы крови;
- б) мочевины и вода;

- в) электролиты и мочева́я кислота;
- г) аминокислоты.

122. Объем первичной мочи, образующейся в норме у человека в течение суток, составляет:

- а) около 1 л;
- б) около 150 л;
- в) около 10 л;
- г) около 500 мл.

123. Объем вторичной мочи, образующейся в норме у человека в течение суток, составляет:

- а) около 1,5 л;
- б) около 150 л;
- в) около 10 л;
- г) около 500 мл.

124. Состояние, при котором в моче появляется белок, называется:

- а) протеинурия;
- б) гематурия;
- в) пиурия;
- г) глюкозурия.

125. Появление глюкозы к моче называется:

- а) протеинурия;
- б) гематурия;
- в) пиурия;
- г) глюкозурия.

126. Увеличение количества мочи, образующейся в течение суток, называется:

- а) полиурия;
- б) олигурия;
- в) никтурия;
- г) анурия.

127. Полное прекращение выделения мочи называется:

- а) полиурия;
- б) олигурия;
- в) никтурия;
- г) анурия.

128. Сперматогенез осуществляется:

- а) в семенниках;
- б) в яичниках;
- в) в предстательной железе;
- г) в бульбоуретральных железах.

129. Овогенез осуществляется:

- а) в семенниках;
- б) в яичниках;
- в) в маточных трубах;
- г) в матке.

130. Средняя оболочка матки называется:

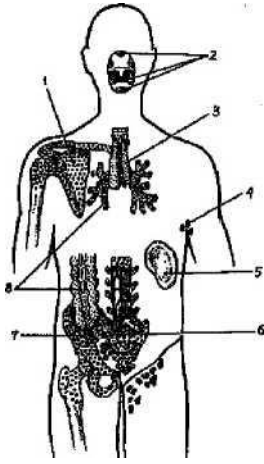
- а) эндометрий;
- б) миометрий;
- в) периметрий.

131. Оболочка матки, состоящая из двух слоёв: поверхностного - функционального и глубокого - базального:

- а) эндометрий;
- б) миометрий;
- в) периметрий.

132.К центральному органу иммунной системы относится:

а) тимус (вилочковая железа);



- б) пейеровы бляшки;
- в) селезёнка;
- г) лимфатические узлы.

133. К периферическому органу иммунной системы относится:

- а) лимфатический узел;
- б) красный костный мозг;
- в) тимус (вилочковая железа).

134. Орган иммунной системы, обозначенный на рисунке под цифрой 5:

- а) небная миндалина;
- б) красный костный мозг;
- в) тимус;
- г) селезёнка.

135. Стволовые клетки крови располагаются:

- а) в красном костном мозге;
- б) в тимусе;
- в) в лимфатическом узле;
- г) в небных миндалинах.

136. За осуществление клеточного иммунитета отвечают:

- а) Т-лимфоциты;
- б) В-лимфоциты;
- в) эритроциты;
- г) тромбоциты.

137. За осуществление гуморального иммунитета отвечают:

- а) Т-лимфоциты;
- б) В-лимфоциты;
- в) эритроциты;
- г) тромбоциты.